Возможности выявления патологий легких на DICOM станции “Микеланджело”

COVID - 0

Пациент SCHEG 34г. Исслед. 2020 04 03 Срез -237

A

B

C

D

На позиции A отображено представление стандартного CT легких, внизу под ним (поз. C) обработка Исходного среза для выявления патологии в промежутке плотностей между плотностью альвеол и мягкой тканью, которые визуализируются дополнительными оттенками серого, невидимые на A. Поз. D получена из C путем исключения элементов, имеющих плотность ниже патологических образований . Поз. B это визуализация поз. D в негативе. Поз. B и D взаимно дополняют друг друга т.к. визуализация зависит от того куда ближе по плотности расположена область патологии.

Пациент SCHEG Исслед. 2020 04 03 Срез -238 (следующий)

A

B

C

На срезе 238 в стандартном отображении (A) не просматривается изменений, но при обработке на (B) видны задетые области на окраине правого и левого легкого, а также в промежутках рядом с сердцем и артерией, что также прослеживается на негативном отображении, имеются также точечные вкрапления множественные, не определяемые при стандартном протоколе.

COVID - 1

Пациент KUR.. 70г. Исслед. 2020 04 02 Срез -140, 159, 178

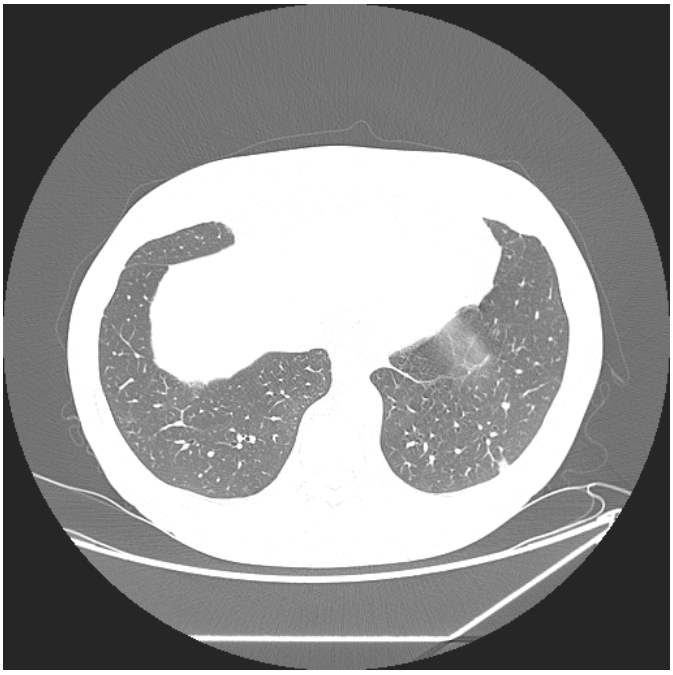

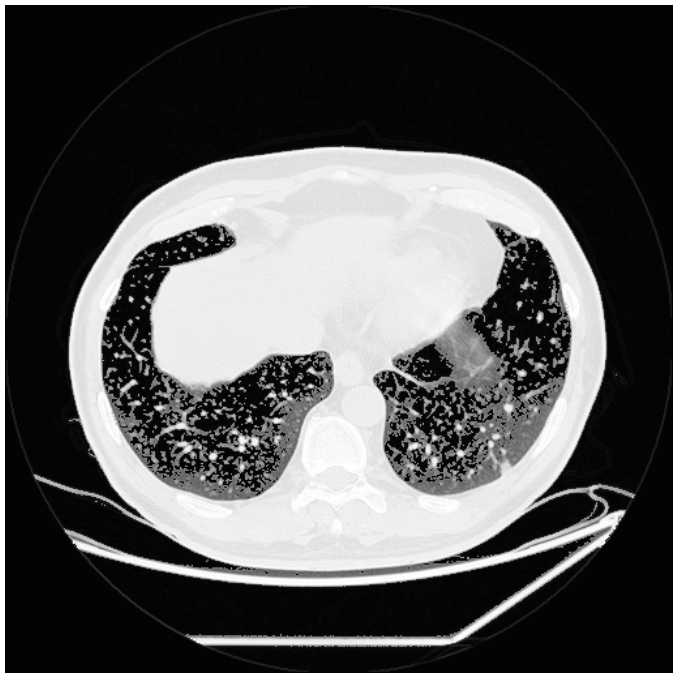

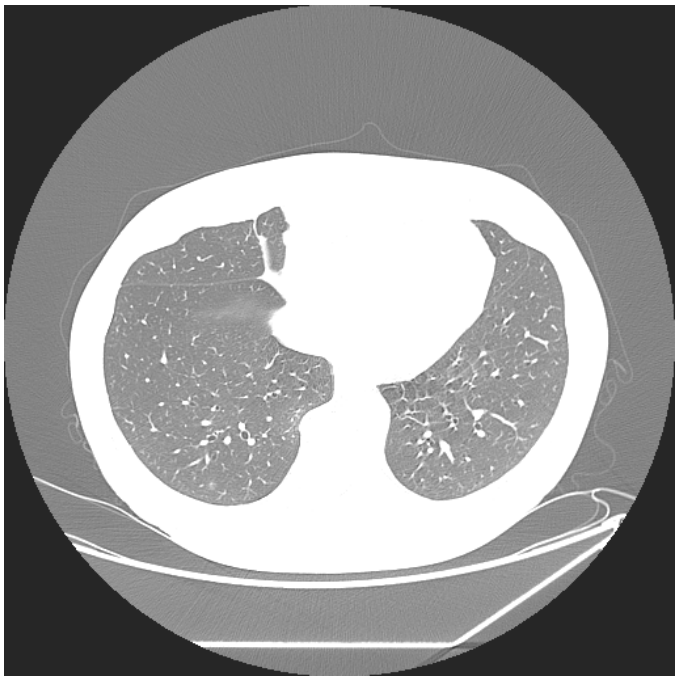

COVID - 2

Пациент ABD.. 47г. Исслед. 2020 04 23 Срез - 073, 174, 200

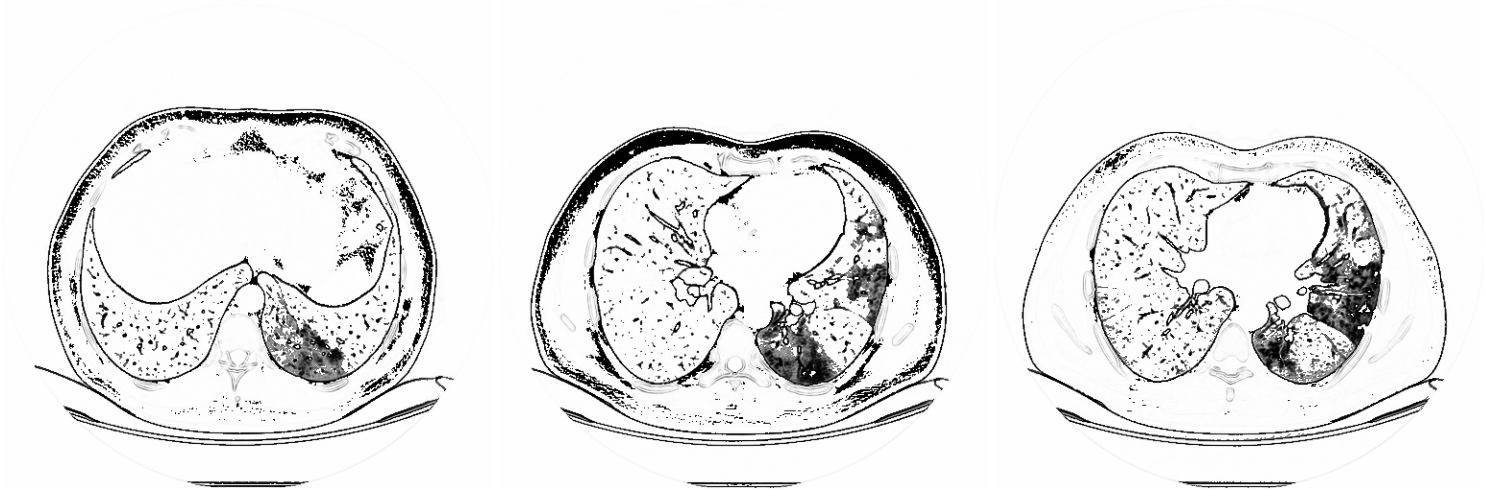

Здесь визуализированы те же срезы в диапазоне плотностей между легочной и мягкой тканями.

Визуализация Планарной Реконструкции с теми же параметрами обработки.

(Хорошо визуализируются как “матовое стекло”, так и элементы начала консолидации)

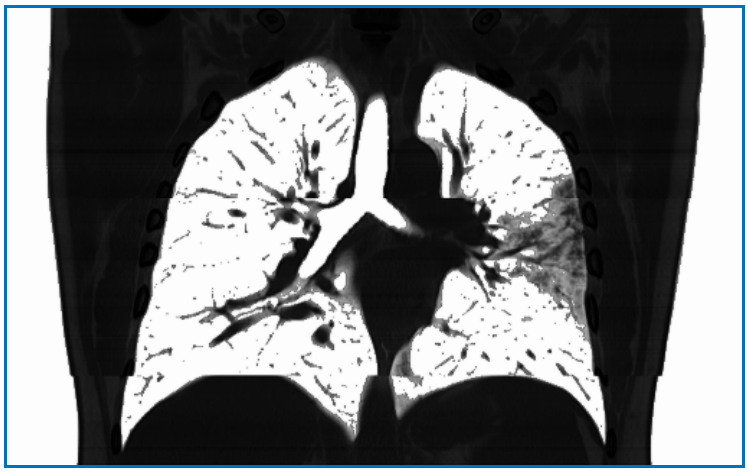

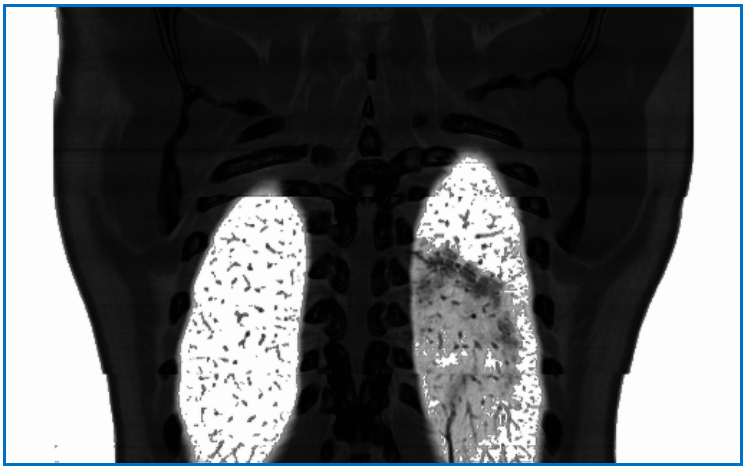

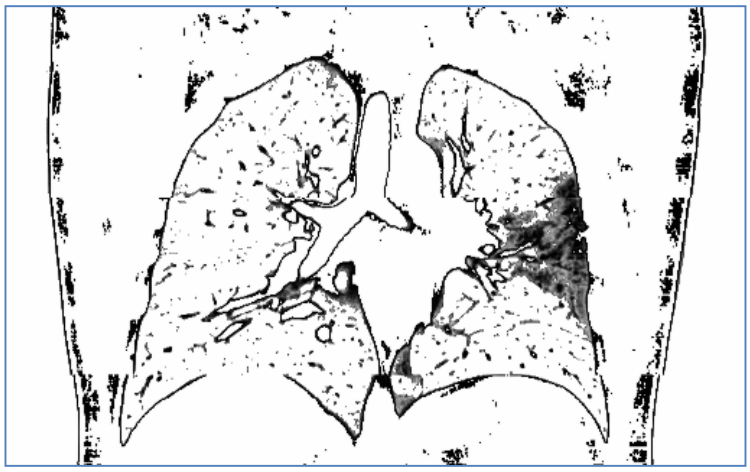

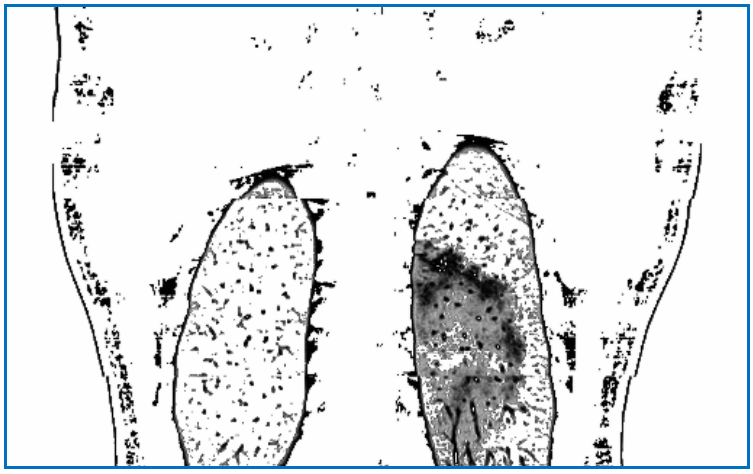

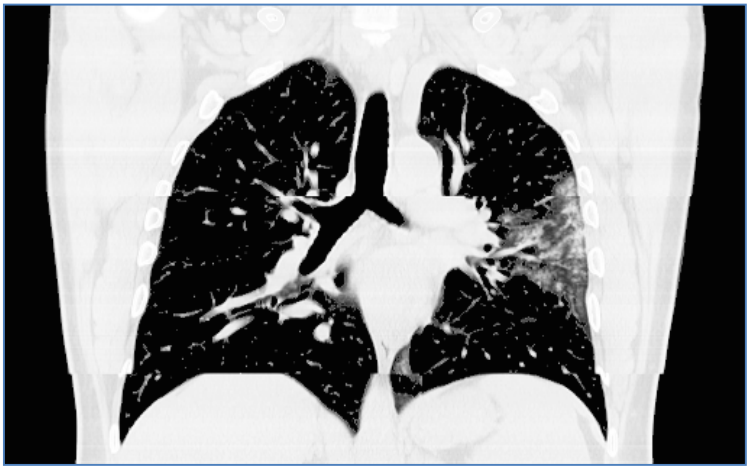
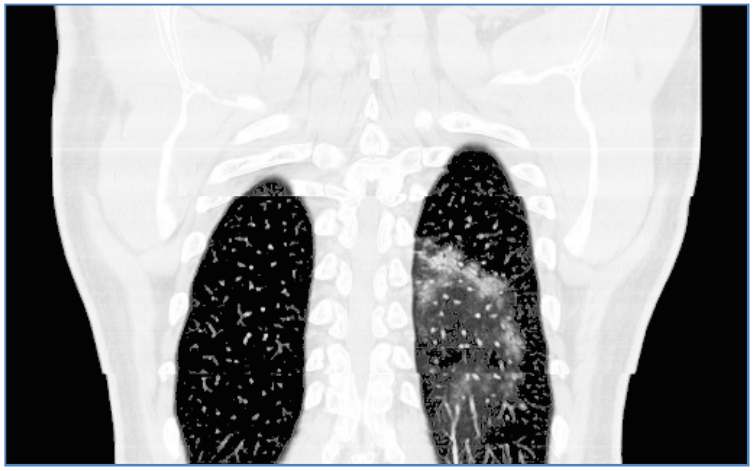


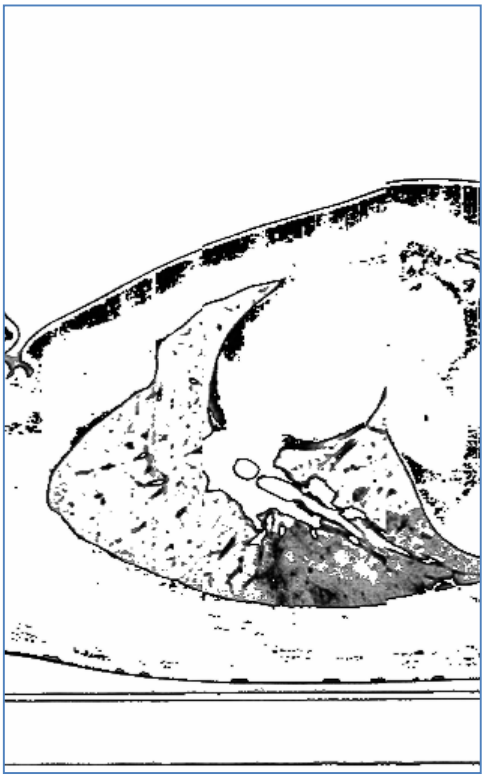
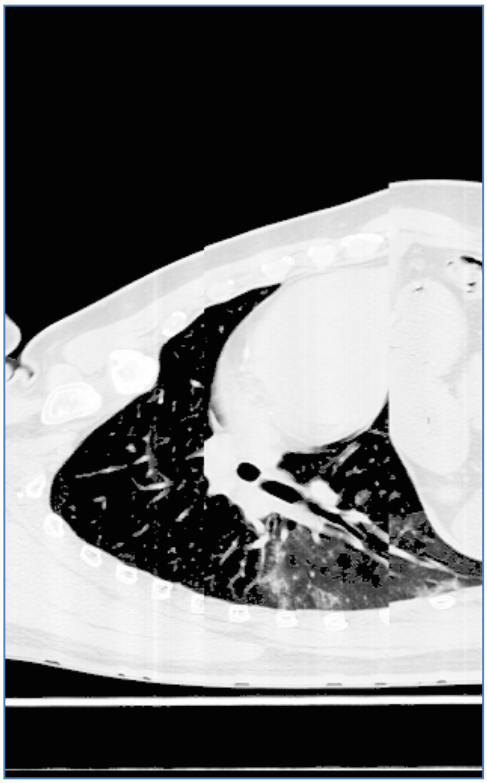

В середине между негативным и позитивным отображениями, с удаленной легочной тканью, располагаются тк же срезы, отображенные в диапазоне плотностей между легочной и мягкой тканями.

COVID - 3

Пациент TUR.. 75г. Исслед. 2020 04 14 Срез – 087, 168, 214, 288

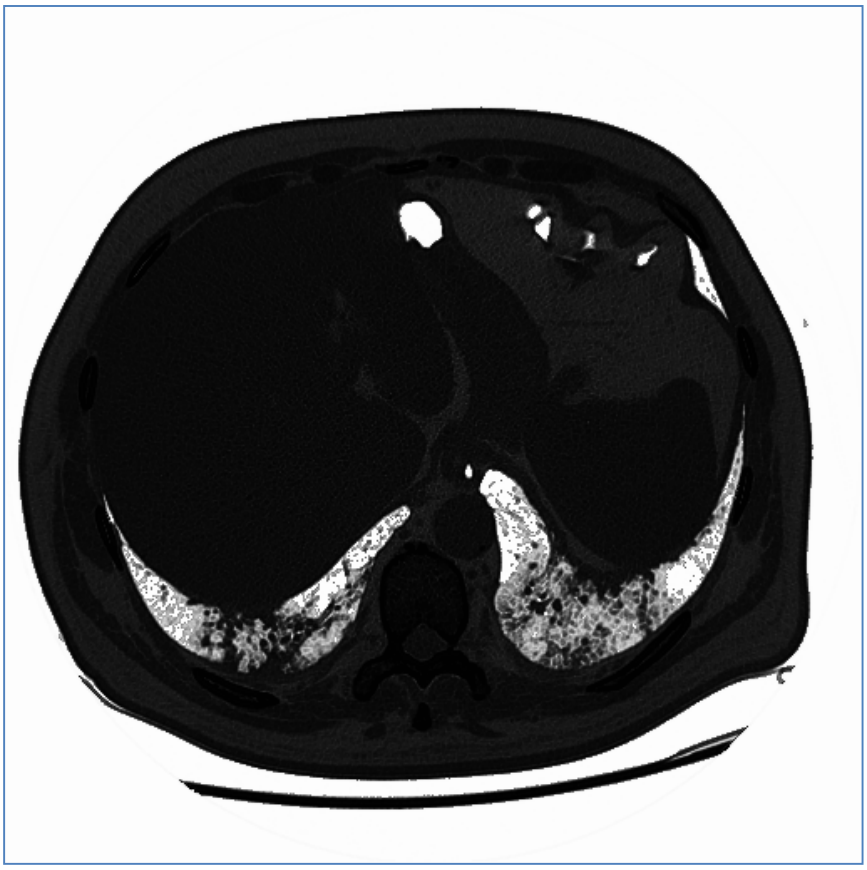

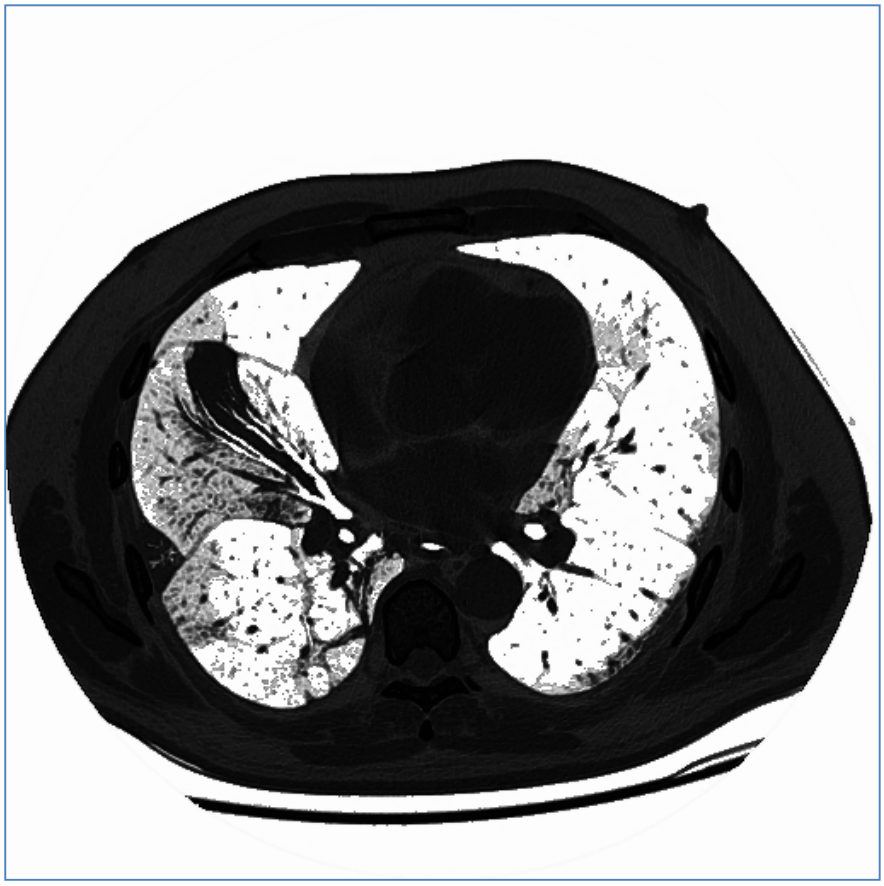

Что показали исследования патологии легких с CAVID-19

1. Использование инструментов обработки изображений можно существенно улучшить визуализацию КТ серии, включая мультипланарную реконструкцию.

2. Особенно это касается начальной стадии патологии легких, как это показано в первой части, когда наличие слабых, а особенно мелких вкраплений по стандартным глазом не визуализируются.

3. Возможно разделения зон поражения на “матовое стекло”, консалидация и др., т.к. они имеют различные плотностные и пространственные характеристики.

4. Иструмент обработки срезов КТ позволяет упростить задачу автоматизированного поиска и расчета зон поражения, включая объем и проценты пораженных участков.

5. Выявлены проблемы диагностики на самых ранних стадиях развития патологии легочной ткани при КТ исследованиях:
    a. существенно не хватает реального разрешения по различению плотностей (HU) легочного окна,
    b. пространственного разрешения компьютерного томографа для достоверного отображения и визуализации получаемых изображений срезов легочной ткани - по расчетам автора как минимум трехкратного.

Технический директор ООО “КУРС-АС1” Авшаров Е.М.

И вопросы к медицинскому сообществу

Ниже представлена фигура 6 из PDF файла:
“In press Imaging Profile of the COVID-19 Infection: Radiologic Findings and Literature Review”
Вопрос: так в чем же рентгенологическая разница между COVID-19 и SARS-2003?

Figure 6. Axial CT images showing a case of COVID-19 (image A) and a case of severe acute respiratory syndrome (SARS) from 2003 (image B). Both cases demonstrate similar predominantly ground-glass opacities affecting both lungs.

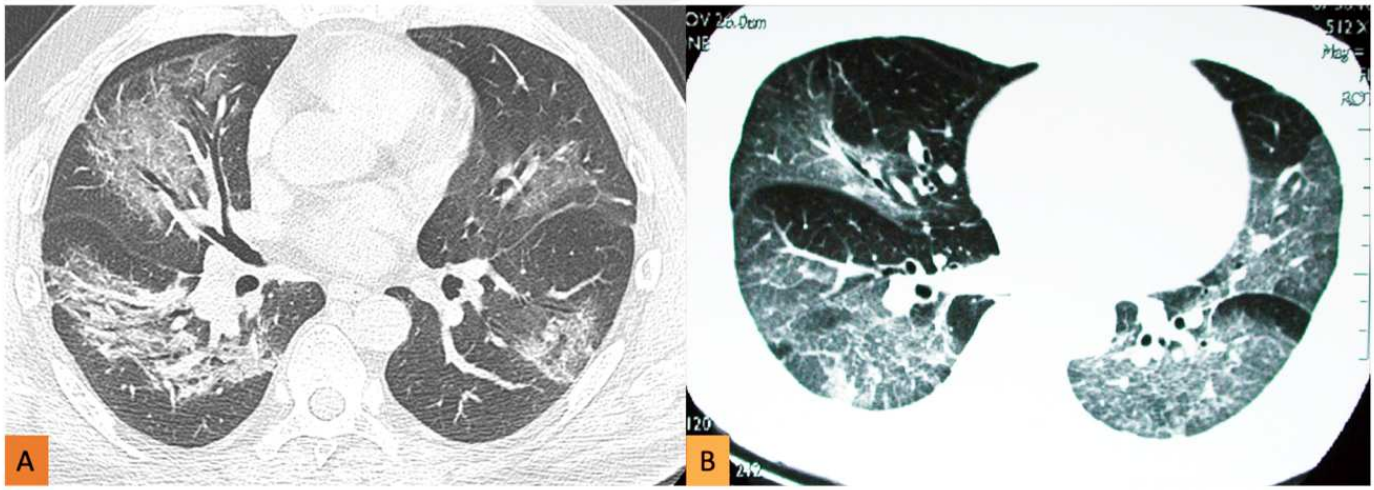

Authors:

NG 1,2 Ming-Yen, LEE 1 Elaine YP, YANG 3 Jin, YANG 4 Fangfang, LI 4 Xia, WANG 4 Hongxia, LUI 5 Macy Mei-sze, LO 6 Christine Shing-Yen, LEUNG 7 Barry, KHONG 1 Pek-Lan, HUI 5 Christopher Kim-Ming, YUEN 3 Kwok-yung, KUO 1 Michael David (mdkuo@hku.hk).

1. University of Hong Kong, Diagnostic Radiology, Hong Kong
2. University of Hong Kong-Shenzhen Hospital, Diagnostic Radiology, Shenzhen, Guangdong, CN
3. University of Hong Kong-Shenzhen Hospital, Department of Clinical Microbiology and Infection Control, Shenzhen, Guangdong, CN
4. University of Hong Kong-Shenzhen Hospital, Department of Medicine, Shenzhen, Guangdong, CN
5. University of Hong Kong, Department of Medicine, Hong Kong
6. Queen Mary Hospital, Department of Radiology, Hong Kong
7. Pamela Youde Nethersole Eastern Hospital, Department of Radiology, Hong Kong

Correspondence:
Professor Michael D Kuo
Department of Diagnostic Radiology
The University of Hong Kong
Funding:
The Shaw Foundation Hong Kong, Michael Seak-Kan Tong, Respiratory Viral Research Foundation Limited, Hui Ming, Hui Hoy and Chow Sin Lan Charity Fund Limited, Marina Man-Wai Lee, the Hong Kong Hainan Commercial Association South China Microbiology Research Fund, Sanming Project of Medicine (Shenzhen), and High Level-Hospital Program (Guangdong Health Commission).
Acknowledgements:
We would like to thank Mr Ambrose Fong and Ms Benedicte Coiffier for their assistance.